

Presentación de caso

Policlínico II Carlos J. Finlay Cabaiguán. Sancti Spiritus. Cuba.

Ictiosis laminar congénita. Evolución de un caso.

Congenital lamellar ichthyosis. Evolution of a case.

Dra. Isabel Bozán Frómeta¹, Dra. Mabel Díaz Melián², Dra. Bárbara Díaz Bernal², Dra. María Julia Hernández³

Especialista de 1^{er} grado en Genética Clínica. Profesor Instructor. Policlínico II Carlos J. Finlay Cabaiguán. Sancti Spiritus. Cuba.¹

Especialista de 1^{er} grado en Medicina General Integral. Máster en Asesoramiento Genético. Profesor Instructor. Policlínico II Carlos J. Finlay Cabaiguán. Sancti Spiritus. Cuba.²

Especialista de 1^{er} grado en Medicina General Integral. Máster en Asesoramiento Genético. Profesor Instructor. Policlínico I Faustino Pérez Cabaiguán. Sancti Spiritus. Cuba.³

RESUMEN

Fundamento: La ictiosis laminar congénita es un trastorno de la queratinización de la piel, la cual toma la apariencia de escamas de pescado, presenta una baja prevalencia (1/300 000 nacimientos), con expresividad clínica variable, una evolución desfavorable y pronóstico reservado, que varía de acuerdo con la extensión, la localización y las complicaciones que pueda presentar el enfermo y sobre todo el cuidado que se tenga con ellos. **Presentación de caso:** se describe la evolución del caso, evidenciar la importancia del diagnóstico precoz y el tratamiento oportuno y adecuado. Para cumplir los objetivos trazados se realizó estudio clínico que se basó en la historia clínica enfatizando en el examen dermatológico, el paciente presentó retraso del desarrollo somático, frecuentes infecciones bacterianas respiratorias y de piel, hiperqueratosis generalizada, ectropión, alopecia completa de cuero cabelludo, pestañas y cejas, desprendimiento de uñas y piel, trastornos de conducta y ausencia del lenguaje. **Conclusiones:** Se constató que su enfermedad había evolucionado, pero el diagnóstico precoz, su seguimiento, tratamiento y el cuidado especial de su madre permitió prolongar y mejorar la calidad de vida del paciente. Su genealogía familiar mostró un posible patrón de herencia autosómico recesivo. Se dio asesoramiento genético y apoyo psicológico a la familia.

SUMMARY

Background: Congenital lamellar ichthyosis is a keratinization disorder of the skin, which takes the appearance of fish scales. It has a low prevalence (1 / 300 000 births), with a variable clinical expression, an unfavorable course and poor prognosis, which varies according to the extent, location and complications that patients can have, and especially the care taken with them. **Case report:** The case evolution is described and the importance of early diagnosis and timely and adequate treatment is shown. To fulfill its objectives a clinical study was performed based on clinical history with emphasis on dermatological examination, the patient had somatic growth retardation, frequent bacterial respiratory and skin infections, generalized hyperkeratosis, ectropion, complete

alopecia of the scalp, eyelashes and eyebrows, nails and skin detachment, behavioral disorders and lack of language. **Conclusions:** It was found that the disease had evolved, but early diagnosis, monitoring, treatment and special care of his mother allowed to extend and better the life quality of this patient. His family tree showed a possible autosomal recessive inheritance pattern. Genetic counseling and psychological support were given to the family.

MeSH: ICHTHYOSIS/pathology; ICHTHYOSIS, X-LINKED/genetics; ICHTHYOSIS, X-LINKED/diagnosis; ICHTHYOSIS, X-LINKED/prevention & control

Keywords: Congenital lamellar ichthyosis, early diagnosis, treatment, progression, quality of life

INTRODUCCIÓN

Las genodermatosis son un grupo de afecciones clínicas muy heterogéneas cuyas manifestaciones principales radican en la piel y sus anejos; tienen como elemento común su condicionamiento genético. El número de enfermedades genéticas en dermatología es extremadamente elevado, dentro de las más llamativas o interesantes se encuentran las genodermatosis por trastornos de la queratinización como la ictiosis que deriva de la palabra griega *ichthys* que significa pez, es el nombre que designa a un grupo de enfermedades hereditarias en las que la piel toma la apariencia de escamas de pescado¹.

La clasificación más común se basa en la apariencia clínica, el estudio genético y la apariencia histológica donde podemos citar la ictiosis vulgar, ictiosis ligada al X, ictiosis laminar e hiperqueratosis epidermolítica¹.

La ictiosis laminar conocida en la literatura antigua como eritrodermia ictiosiforme congénita no bulosa, es probablemente el grupo más heterogéneo de los desórdenes de la queratinización con gran expresividad variable. Su prevalencia es baja, se estima en un caso por cada 300 000 nacimientos y se hereda de forma autosómica recesiva aunque se ha reportado un tipo autosómico dominante¹.

Esta forma clínica de ictiosis se manifiesta desde el nacimiento y casi siempre los niños son eritrodérmicos, nacen envueltos en una membrana coloidal como el celofán la cual se pierde aproximadamente a los 10 o 14 días dejando una apariencia de piel extremadamente seca, apergamada con surcos superficiales muy acentuados que delimitan escamas planas poligonales adherentes en su zona central y con bordes ligeramente despegados, morfología que indujo a proponer el nombre de ictiosis laminar^{1,2}.

Estos pacientes presentan hiperqueratosis palmoplantar con fisuraciones. El pelo se encuentra unido a las escamas y se presenta sepsis a repetición. Las uñas son anormales con fisuras y hendiduras. Como resultado de la destrucción de las glándulas sudoríparas el paciente no puede sudar. La presencia de ectopión es frecuente y resulta un signo importante. Las membranas mucosas y los labios se encuentran tomados con aspecto descarnado¹.

Pueden presentarse manifestaciones sistémicas por los cambios cutáneos como la hiperpirexia durante el ejercicio o el calor, deshidratación, infecciones bacterianas a repetición y altos requerimientos nutritivos. El índice de prematuridad es elevado con frecuente retraso somático que hace que los pacientes al llegar a la etapa adulta tengan baja talla. La ictiosis puede estar asociada a otras enfermedades como la hemidisplasia encefálica y cerebelar, distrofia corneal, hemidisplasia congénita^{1,3-7}. La familia debe recibir psicoterapia de apoyo y consejo genético⁸.

El objetivo fundamental de esta presentación es describir la evolución del caso, así como la importancia del diagnóstico precoz ya que se trata de una patología con una baja frecuencia, evolución desfavorable y un pronóstico reservado que varía de acuerdo con la extensión, la localización y las complicaciones que pueda presentar el enfermo y sobre todo el cuidado que se

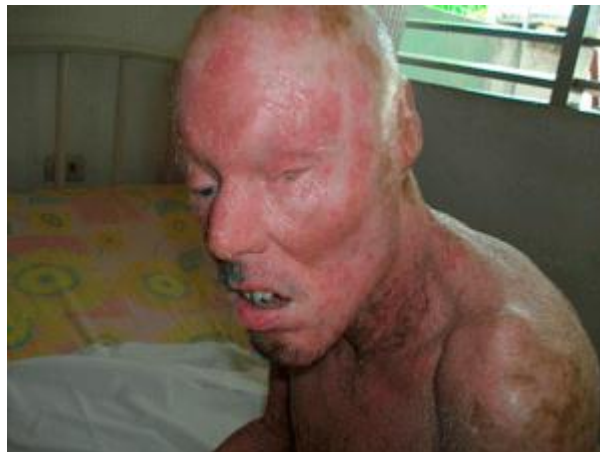tenga con ellos, en este caso se trata de un paciente que presentó una evolución tórpida característica de esta entidad, pero que con seguimiento médico adecuado y cuidados especiales por parte de su familia ha podido prolongar su vida hasta la edad de 36 años, con una calidad de vida aceptable que ha logrado superar las expectativas de vida teniendo en cuenta la severidad del cuadro clínico de la enfermedad, pues la mayoría de los reportes describen solo casos en su forma neonatal o en la infancia temprana^{2-4,6,8}. Ya que el curso clínico de la enfermedad ocasiona serios trastornos psicológicos para el paciente y sus familiares es importante conocer su evolución y pronóstico y así poder aplicar tratamiento de soporte necesario al paciente proporcionando un ambiente húmedo, aplicación de lubricantes y una dieta reforzada lo cual le permitirá prolongar y mejorar la calidad de vida del paciente. Es necesario que el personal de salud y los familiares se encuentren preparados para enfrentar el cuidado especial que necesita un paciente con ictiosis laminar congénita, el reconocimiento precoz de estas condiciones hereditarias facilita el seguimiento y ofrece una mejor calidad de vida para el enfermo y los familiares.

PRESENTACIÓN DE CASO

Se trata de un paciente de 36 años de edad al que se le realizó historia clínica detallada bajo consentimiento informado de su madre y cumpliendo los principios éticos, en sus antecedentes prenatales se recogió la presencia de movimientos fetales débiles y la no exposición a teratógenos durante el mismo. Presenta antecedentes familiares de un pariente lejano con ictiosis laminar. El parto fue a término a las 37 semanas de gestación, con bajo peso al nacer (2100 gramos), la talla, la circunferencia cefálica y torácica se encontraban dentro de límites normales.

En el examen físico al nacer se constató la presencia de una membrana fina como el celofán en la cual se encontraba envuelto el recién nacido esta desapareció en las primeras semanas de vida dejando una piel seca con surcos que delimitaban escamas, pelo escaso con alopecia y unido a las escamas. Palma y plantas hiperqueratósicas y con fisuraciones. Piel con hiperqueratosis generalizada. En la biopsia de piel se diagnosticó ictiosis laminar congénita. Se mantuvo hospitalizado por varios meses luego del nacimiento debido a sangramientos digestivos e infecciones respiratorias frecuentes y complicadas.

Evolución: Su evolución fue tórpida presentando infecciones bacterianas en piel y respiratorias a repetición. La piel presenta rubicundez generalizada, es tensa y con grandes zonas cubiertas por una coraza de escamas rígidas. Presenta rigidez facial lo cual le da aspecto de máscara, sus labios y membranas mucosas presentan aspecto descarnado por lo cual presenta dificultad para alimentarse tolerando solamente la dieta líquida y blanda. Se observa la presencia de ectropión, alopecia completa del cuero cabelludo, cejas y pestañas. Orejas y nariz aplanadas. Dientes mal implantados. Su talla se encuentra por debajo de la curva de percentiles para su edad (figura 1).



Uñas de manos y pies con fisuras y hendiduras. Desprendimiento frecuente de las uñas y la piel del extremo distal de los dedos. Movilidad articular disminuida. Hernia escrotal gigante. Presenta retraso mental e irritabilidad que puede llevar a la agresividad ante la presencia de personas desconocidas. Ausencia del lenguaje articulado, solo se comunica por gestos y gemidos.

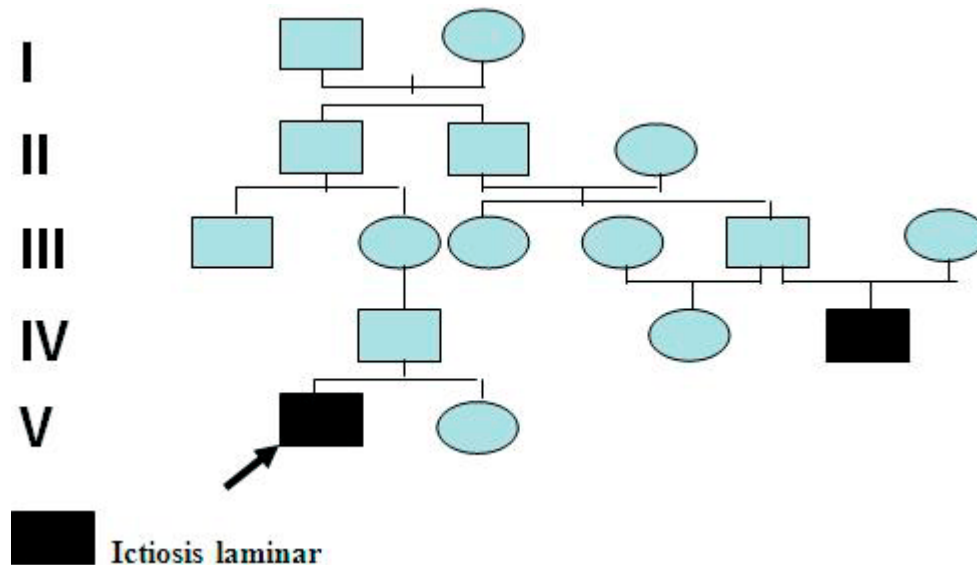
El cuadro clínico y los resultados de la biopsia de piel confirmaron el diagnóstico de ictiosis laminar congénita.

DISCUSIÓN

La ictiosis laminar presenta una evolución desfavorable y un pronóstico reservado que varía de acuerdo con la extensión, la localización, las complicaciones que pueda presentar el enfermo, su seguimiento correcto y tratamiento estricto y adecuado. El cuadro clínico y la evolución de la enfermedad en este paciente se corresponden con lo descrito en otros reportes de la literatura^{2-5,8,9}.

Este caso se trata de un paciente en el cual el diagnóstico de la ictiosis se realizó en los primeros años de vida, que ha recibido seguimiento y tratamiento oportuno y adecuado y atención dedicada y especial por parte de su madre, lo cual ha permitido evitar complicaciones serias por infecciones bacterianas y por tanto prolongar su vida.

Su genealogía familiar mostró que la enfermedad se trasmite con un posible patrón de herencia autosómico recesivo, se describe en la literatura este patrón de herencia como causa de esta entidad aunque se ha reportado también un tipo autosómico dominante¹. (figura 2)



Como este tipo de genodermatosis ocasiona desfiguración y una considerable angustia para el paciente y los familiares el diagnóstico precoz de la enfermedad es importante para prever su curso probable y pronóstico y así poder aplicar tratamiento de soporte necesario al paciente proporcionando un ambiente de gran humedad, aplicación de lubricantes y una dieta reforzada.

Hay que destacar el excesivo cuidado que se debe tener con la higiene personal y ambiental, adecuadas condiciones de vida, lo que reclama del apoyo de varias entidades estatales no solo de salud, para lograr un enfoque de intersectorialidad y un tratamiento integral de una enfermedad poco común pero que demanda una gran sensibilidad humana.

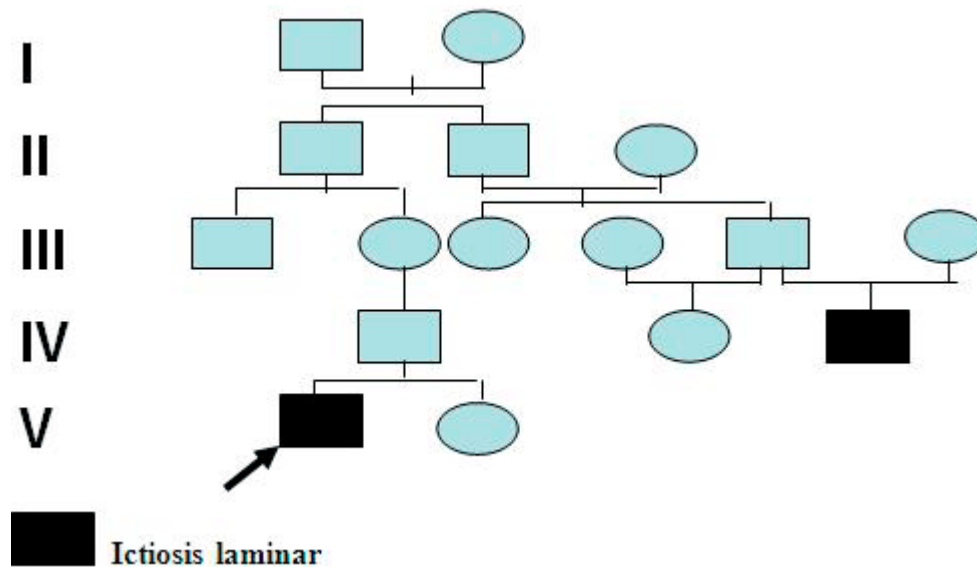
Por su cuadro clínico y evolución resulta de gran importancia el apoyo psicológico a pacientes y familiares. Se brindó asesoramiento genético a la familia por parte del genetista clínico y el master en Asesoramiento Genético del área de salud.

DISCUSIÓN

La ictiosis laminar presenta una evolución desfavorable y un pronóstico reservado que varía de acuerdo con la extensión, la localización, las complicaciones que pueda presentar el enfermo, su seguimiento correcto y tratamiento estricto y adecuado. El cuadro clínico y la evolución de la enfermedad en este paciente se corresponden con lo descrito en otros reportes de la literatura^{2-5,8,9}.

Este caso se trata de un paciente en el cual el diagnóstico de la ictiosis se realizó en los primeros años de vida, que ha recibido seguimiento y tratamiento oportuno y adecuado y atención dedicada y especial por parte de su madre, lo cual ha permitido evitar complicaciones serias por infecciones bacterianas y por tanto prolongar su vida.

Su genealogía familiar mostró que la enfermedad se transmitía con un posible patrón de herencia autosómico recesivo, se describe en la literatura este patrón de herencia como causa de esta entidad aunque se ha reportado también un tipo autosómico dominante¹. (figura 2)



Como este tipo de genodermatosis ocasiona desfiguración y una considerable angustia para el paciente y los familiares el diagnóstico precoz de la enfermedad es importante para prever su curso probable y pronóstico y así poder aplicar tratamiento de soporte necesario al paciente proporcionando un ambiente de gran humedad, aplicación de lubricantes y una dieta reforzada.

Hay que destacar el excesivo cuidado que se debe tener con la higiene personal y ambiental, adecuadas condiciones de vida, lo que reclama del apoyo de varias entidades estatales no solo de salud, para lograr un enfoque de intersectorialidad y un tratamiento integral de una enfermedad poco común pero que demanda una gran sensibilidad humana.

Por su cuadro clínico y evolución resulta de gran importancia el apoyo psicológico a pacientes y familiares. Se brindó asesoramiento genético a la familia por parte del genetista clínico y el master en Asesoramiento Genético del área de salud.

CONCLUSIONES

Se constató que su enfermedad había evolucionado tórpidamente pero el diagnóstico precoz, su seguimiento, tratamiento y el cuidado especial de su madre permitió prolongar y mejorar la calidad de vida del paciente. Su genealogía familiar mostró un posible patrón de herencia autosómico recesivo. Se brindó asesoramiento genético y apoyo psicológico a la familia.

BIBLIOGRAFÍA

1. Falcon Linchea L. Genodermatosis. En: Manssur Katrib J, Díaz Almeida J, Cortés Hernández M, editores. Dermatología. La Habana: Editorial Ciencias Médicas; 2002. p. 48-51.
2. Izquierdo M, Avellaneda A. Ictiosis tipo arlequín [Monografía en Internet]. SIERE (Sistema de Información sobre Enfermedades Raras en Español); 2007 [Acceso 2007 Mayo 25]. Disponible en: http://iier.isciii.es/er/prg/er_bus2.asp?cod_enf=1394
3. Schmidt-Sidor B, Obersztyn E, Szymańska K, Wychowski J, Mierzewska H, Wierzbabobrowicz T, Stepień T. Brain and cerebellar hemidysplasia in a case with ipsilateral body dysplasia and suspicion of CHILD syndrome. Folia Neuropathol. 2008;46(3):232-7
4. Morilla Guzmán AA, de León Ojeda NE, García del Collado AE, Petizco Hernández A, Rodríguez Suárez T, Correa Santos S, et al. Presentación de un caso de hemidisplasia congénita con ictiosis eritrodérmica. Rev Cub Ped. 2008 Sep [citado 2010 Jul 15];80(3). Disponible en: http://scielo.sld.cu/scielo.php?script=sci_arttext&pid=S0034-75312008000300014&lng=es
5. Boussofara L, Ghannouchi N, Ghariani N, Denguezli M, Belajouza C, Nouira R. Netherton's syndrome: the importance of eyebrow hair. Dermatol Online J. 2007;13(3):21.
6. Badeli HR, Sajedi SA, Tangestaninejad A, Ahmadian MR, Alipour Kanafi K. Multicystic dysplastic kidney in association with congenital ichthyosiform erythroderma. Iran J Kidney Dis. 2007 Oct;1(2):102-4.
7. Zapałowicz K, Wygledowska G, Roszkowski T, Bednarowska A. Harlequin ichthyosis-difficulties in prenatal diagnosis. J Appl Genet. 2006;47(2):195-7.
8. Serafín García A, Pérez Valdés N, Gómez López M, Díaz Bernal BL, García Bernal OD. Ictiosis lamelar congénita neonatal. Presentación de un caso en gemelares. Gac Méd Espirit. 2010 [citado 2011 Oct 19];12(1). Disponible en: http://bvs.sld.cu/revistas/gme/pub/vol.12.%281%29_04/p4.html
9. Fernández Hernández BG. Genodermatosis. En: Dermatología. La Habana: Editorial Científico Técnica; 1986. p.128-131.