

## Presentación de caso

Hospital Pediátrico Provincial José Martí Pérez Sancti Spíritus. Cuba.

### Laringotraqueomalacia: diagnóstico fibroendoscópico videoasistido. Presentación de un caso.

### Laryngotracheomalacia: Video-assisted fibroendoscopic diagnosis. Presentation of a case.

Dr. Geovani Alcides Orellana Meneses<sup>1</sup>, Dra. Miriam González Oliva<sup>2</sup>, Dra. Flora Cañizarez Baña<sup>2</sup>, Dra. Caridad Blanco<sup>3</sup>, Dra. Rosa Valero<sup>4</sup>

Especialista de 1<sup>er</sup> grado en Medicina General Integral y en Neumología. Máster en Atención Integral al Niño. Profesor Instructor. Hospital General Universitario Camilo Cienfuegos. Sancti Spíritus. Cuba.<sup>1</sup>

Especialista de 2<sup>do</sup> grado en Otorrinolaringología. Máster en Atención Integral al Niño. Profesor Auxiliar. Hospital Pediátrico Provincial José Martí Pérez Sancti Spíritus. Cuba.<sup>2</sup>

Especialista de 1<sup>er</sup> grado en Otorrinolaringología. Máster en Atención Integral al Niño. Profesor Instructor. Hospital Pediátrico Provincial José Martí Pérez Sancti Spíritus. Cuba.<sup>3</sup>

Especialista de 1<sup>er</sup> grado en Otorrinolaringología. Máster en Atención Integral al Niño. Profesor Asistente. Hospital Pediátrico Provincial José Martí Pérez Sancti Spíritus. Cuba.<sup>4</sup>

## RESUMEN

**Fundamento:** La laringomalacia es la más común de las anomalías congénitas de la laringe y muchos niños que la presentan tienen anomalías sincrónicas de la vía aérea, entre ellas la traqueomalacia. La evaluación de la dinámica de la vía aérea mediante la endoscopia flexible es el método que permite el diagnóstico de confirmación de estas entidades. **Presentación de caso:** un niño de 4 meses de edad con estridor laríngeo congénito y empeoramiento progresivo asociado a deformidad torácica y distress respiratorio, en el que la fibroendoscopia videoasistida demostró que se trataba de una laringotraqueomalacia.

**DeCS:** TRAQUEOMALACIA/congénito, TRAQUEOMALACIA/diagnóstico, LARINGOMALACIA/congénito, LARINGOMALACIA/diagnóstico, ENDOSCOPIA/métodos

**Palabras clave:** Laringomalacia, traqueomalacia, laringotraqueomalacia, diagnóstico fibroendoscópico videoasistido

## SUMMARY

**Background:** Laryngomalacia is the most common congenital anomaly of the larynx, and many children who suffer from it have synchronous anomalies of the airway, including tracheomalacia. The evaluation of the airway's dynamics by means of flexible endoscopy is the diagnostic method for confirmation of these entities. **Case presentation:** a 4-month-old with congenital stridor and progressive worsening associated with respiratory distress and chest deformity, in which video-assisted fibroendoscopy showed that it was a laryngotracheomalacia.

**MeSH:** TRACHEOMALACIA/congenital, TRACHEOMALACIA/diagnosis, LARYNGOMALACIA/congenital, LARYNGOMALACIA/diagnosis, ENDOSCOPY/methods  
**Keywords:** Laryngomalacia, tracheomalacia, laryngotracheomalacia, video-assisted fibroendoscopic diagnosis

## INTRODUCCIÓN

La laringomalacia es la causa principal de estridor congénito (60-70%)<sup>1,2</sup>. Es más frecuente en menores de 2 años y en el sexo masculino [2:1]. Se caracteriza por retraso en la maduración de las estructuras de soporte muscular de la laringe, que provoca un colapso pasivo durante la inspiración. Suele manifestarse en las primeras semanas, pero se puede presentar después de los 2 meses y mejora con el crecimiento y el desarrollo de las vías aéreas, entre los 18 meses y los 5 años. Del 15 al 60% de los niños con laringomalacia tienen anomalías sincrónicas de la vía aérea<sup>1</sup>.

El diagnóstico de confirmación es la endoscopia flexible, ya que permite evaluar la dinámica de la vía aérea<sup>1,3</sup>.

En la provincia Sancti Spíritus desde el mes de enero del año 2011 se comenzó a realizar la fibroendoscopia videoasistida de las vías aéreas, como método novedoso en el diagnóstico y tratamiento de las entidades respiratorias de la infancia.

## PRESENTACIÓN DE CASO

Paciente varón de 4 meses de edad con diagnóstico de estridor laríngeo desde el nacimiento, que se remitió por el pediatra del área de salud al hospital pediátrico provincial por empeorar el estridor.

En el último mes presentó varios episodios de disnea asociado a rinorrea y retracción costal ligera, que inicialmente estaban asociadas al llanto y al decúbito supino, pero que se hicieron más intensas y frecuentes.

Los padres refieren que los problemas respiratorios se iniciaron poco después del nacimiento, alrededor del quinto día de nacido. El estridor no siempre era audible y la lactancia nunca fue rechazada por el niño, sin embargo realizaba hiperextensión del cuello cada vez que succionaba.

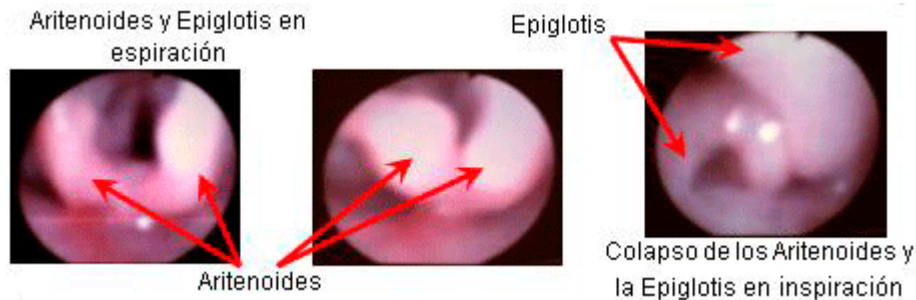
A su llegada al Hospital Pediátrico Provincial es ingresado en la sala para niños con enfermedades respiratorias. Al examen físico se percibió una respiración de tono rudo y audible a unos 50 centímetros, retracción torácica con tiraje intercostal y subcostal, tos silbante y disnea ligera. En la auscultación se escuchó un estridor bifásico de timbre rudo, que no cambiaba de intensidad al girar lateralmente el cuello ni tampoco en diferentes posiciones del paciente (decúbito dorsal, ventral y/o lateral). Además, se auscultaron ruidos transmitidos, muy similares a los auscultados en el cuello, pero de menor intensidad. No se auscultaron estertores. No se evidenció distress respiratorio ni alteraciones del sensorio. El resto del examen clínico fue completamente normal. En la valoración nutricional se reflejó una desnutrición crónica con una relación de talla/edad por debajo del tercer percentil. La radiografía de tórax fue normal.

La evolución hacia un mayor grado de severidad del estridor, asociado a retracción costal marcada, deformidad torácica y cianosis central, propició que se decidiera realizar la exploración de las vías aéreas.

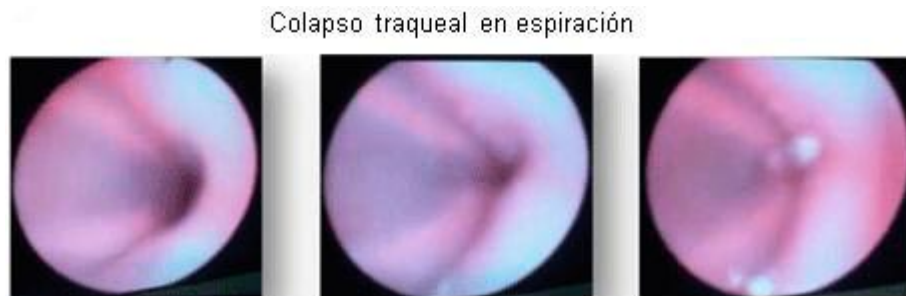En la fibrobroncoscopia no se encontraron alteraciones en cavidad nasal, naso y orofaringe. En la exploración de laringe se evidenció un colapso dinámico de la epiglotis y los aritenoides con prolapso de estas estructuras hacia el interior de la glotis durante la inspiración (Fig. 1) y en la

exploración de las vías aéreas inferiores se constató colapso de la tráquea durante la fase espiratoria (Fig. 2). El resto del árbol bronquial no presentó alteraciones.

**Figura 1.** Laringomalacia.



**Figura 2.** Traqueomalacia.



## DISCUSIÓN

La sospecha de alteración de la vía aérea superior representa un porcentaje importante (25-35%) de las indicaciones de la fibrobroncoscopia pediátrica, siendo el estridor el síntoma más frecuente y la laringomalacia el hallazgo más habitual<sup>1,4</sup>.

El presente caso ilustra un paciente que desarrolló una forma severa de laringotraqueomalacia, representando al 20% de los niños que tienen esta forma de presentación de la enfermedad.

Durante el primer año de vida el estridor, en ausencia de otros datos clínicos, no precisa la realización de exploración endoscópica, quedando limitadas las indicaciones a aquellos casos en que se acompañe de otros síntomas que hagan sospechar la presencia de otra etiología: estridor progresivo o de aparición tardía, alteraciones de la deglución o el llanto, dificultad respiratoria, afonía, apnea o desaturaciones, retraso ponderal, retracción subcostal, agitación y cor pulmonale o su presencia en niños con patología de base<sup>5,6,7</sup>.

Debido a la coexistencia de lesiones de la vía aérea superior e inferior, aproximadamente en el 68% de los pacientes explorados, se confirma la exploración fibrobronoscópica como una técnica superior a la laringoscopia en la evaluación de pacientes con estridor<sup>1,8,9</sup>.

Este proceder no solo ha permitido el diagnóstico de la laringomalacia, sino que, en la actualidad, el tratamiento de esta entidad mediante la supraepiglotoplastia por vía endoscópica (resección del tejido supraglótico excesivo) es la opción más recomendada en el manejo de la laringomalacia<sup>1,10</sup>.

## CONCLUSIONES

En la mayoría de los casos, la laringotraqueomalacia es una enfermedad de curso benigno y autolimitado, a pesar de ello deben conocerse y vigilarse los aspectos que caracterizan las formas graves de presentación. Frente a estos hallazgos la exploración de la vía aérea es el examen de elección para una correcta evaluación.

Este caso es el primero en la provincia espirituaña con diagnóstico confirmado de laringotraqueomalacia por fibroendoscopia videoasistida.

## BIBLIOGRAFÍA

1. Barrio Gómez de Agüero MI, Martínez Carrasco MC, Antelo Landeira MC. Vía aérea superior. En: Pérez Frías J, Pérez Ruiz E, Cordon Martínez A, Spitaleri G, editores. Broncoscopia pediátrica. 2da ed. Madrid: Majadahonda Ergon; 2008.p.51-60.
2. Mackey J. Respiratory Emergencies. En: Cantor RM, Sadowitz PD, editores. Neonatal Emergencies. [CD-ROM]. USA: McGraw-Hill; 2010.p.57-72.
3. Maffey AF, Berlinski A, Schkair JC, Teper AM. Broncoscopia flexible en un servicio de neumología infantil. Arch Argent Pediatr. 2008Ene-feb;106(1):19-25. Disponible en: [http://www.scielo.org.ar/scielo.php?pid=S0325-00752008000100005&script=sci\\_arttext](http://www.scielo.org.ar/scielo.php?pid=S0325-00752008000100005&script=sci_arttext)
4. Escribano Montaner A. Fibrobroncoscopia en pediatría. En: Cobos Barroso N, y col, editores. II Curso Nacional de Actualización en Neumología Pediátrica. Majadahonda (Madrid): Ergon; 2005.p.211-22. I
5. Figuerola Mulet J, Osona Rodríguez de Torres B, Lull Ferretjans M, Román Piñana JM. Contribución de la fibrobroncoscopia al diagnóstico de las enfermedades de la vía aérea superior. An Pediatr (Barc). 2005;63(2):137-42. Disponible en: <http://www.elsevier.es/sites/default/files/elsevier/pdf/37/37v63n02a13077456pdf001.pdf>
6. Boudewyns A, Claes J, Van de Heyning P. Clinical practice. An approach to stridor in infants and children. Eur J Pediatr. 2010;169:135-41. Available from: <http://pubget.com/paper/19763619>
7. Davidson MG, Coutts J, Bell G. Flexible Bronchoscopy in Pediatric Intensive Care. Pediatric Pulmonology. 2008Dec; 43(12):1188-92. Available from: <http://preview.ncbi.nlm.nih.gov/pubmed/19009620>
8. Nicolai T. Airway Stents in Children. Pediatric Pulmonology. 2008Apr;43:330-44. Available from: <http://preview.ncbi.nlm.nih.gov/pubmed?term=%20Airway%20Stents%20in%20Children.%20Pediatric%20Pulmonology.%202008>
9. Wood RE. Evaluation of the upper airway in children. Curr Opin Pediatr. 2008 Jun;20(3):266-71. Available from: <http://journals.lww.com/copediatrics/pages/articleviewer.aspx?year=2008&issue=06000&article=00007&type=abstract>
10. Respiratory Tract and Mediastinum. En: Hay WW, Levin MJ, Sondheimer JM, Deterding RR, editores. Current Diagnosis & Treatment Pediatrics. 19a ed. [CD ROM]. USA:McGraw-Hill; 2009.