

## Presentación de caso

Universidad de Ciencias Médicas. Sancti Spíritus. Cuba.

### Utilización de mini implante en paciente con requerimiento de anclaje asimétrico. Presentación de caso

### Use of mini implants in patients with requirements of asymmetric anchorage. Case presentation

Dr. Lizandro Michel Pérez García<sup>1</sup>, Dr. Orlando Márquez Rodríguez<sup>2</sup>, Dra. Maritza Mursulí Sosa<sup>3</sup>, Dra. Natalí González Calzada<sup>4</sup>

Especialista de 1er y 2do grado en Ortodoncia. Máster en Educación Médica. Investigador agregado. Profesor Auxiliar. Universidad de Ciencias Médicas. Sancti Spíritus. Cuba.<sup>1</sup>  
[michel@ucm.ssp.sld.cu](mailto:michel@ucm.ssp.sld.cu).

Especialista de 1er grado en Cirugía Máxilofacial. Máster en Urgencias Estomatológicas. Profesor Asistente. Hospital General Provincial Camilo Cienfuegos. Sancti Spíritus. Cuba.<sup>2</sup>

Especialista de 1er y 2do grado en Estomatología General Integral. Máster en Urgencias Estomatológicas. Profesor Auxiliar. Universidad de Ciencias Médicas de Sancti Spíritus. Cuba.<sup>3</sup>

Especialista de 1er grado en Estomatología General Integral y Cirugía Maxilofacial. Máster en Urgencias Estomatológicas. Profesor Asistente. Hospital General Provincial Camilo Cienfuegos. Sancti Spíritus. Cuba.<sup>4</sup>

## RESUMEN

**Fundamento:** el uso de los mini implantes como anclaje es una técnica novedosa en ortodoncia, aunque en Cuba su uso es reciente. **Presentación de caso:** paciente masculino de 13 años, raza blanca, balance neuromuscular, buena relación intermaxilar, discrepancia hueso diente negativa elevada, apiñamiento dentario y caninos ectópicos. Se realizaron extracciones de primeros premolares izquierdos y primeros molares derechos en ambos maxilares, lo que limitó el anclaje tradicional. Se colocaron mini implantes en ambos maxilares para el requerimiento de anclaje máximo asimétrico durante la primera etapa del tratamiento. No existió dolor, inflamación u otra lesión en la zona peri implantaria y se logró eliminar la discrepancia hueso diente negativa elevada inicial y sus manifestaciones. Se obtuvo relación de caninos de neutroclusión y guías caninas funcionales. **Conclusiones:** los mini implantes permitieron el anclaje máximo asimétrico para lograr una oclusión estética y funcional en el paciente.

**DeCS:** IMPLANTES DENTALES, MÉTODOS DE ANCLAJE EN ORTODONCIA, TRATAMIENTO DE ORTODONCIA

**Palabras clave:** ortodoncia, tratamiento, implantes dentales, métodos de anclaje

## SUMMARY

**Background:** the use of mini implants as anchorage is a new technique used in orthodontics; although its use is very recent in Cuba. **Case presentation:** a 13 year old male white patient with neuromuscular balance, good intermaxillary relation and high negative discrepancy tooth bone,

dental crowding and ectopic canines. Tooth extractions were made to align the upper and lower dental arches, which limited the traditional anchor. Mini implants were used in the molar zones for the maximum asymmetric anchorage requirement during the first stage of the treatment. There was no pain, swelling or other injury to the peri implant zone and managed to eliminate the discrepancy initial elevated negative tooth and its manifestations. It was obtained relationship of canines of neutroclusion and functional canine guides. **Conclusions:** the mini implants allowed the maximum asymmetrical anchorage to achieve a patient functional aesthetic occlusion.

**MeSH:** DENTAL IMPLANTS, ORTHODONTIC ANCHORAGE PROCEDURES, ORTHODONTIC TREATMENT

**Keywords:** orthodontics, treatment, dental implants, anchorage procedures

## INTRODUCCIÓN

Arismendi refiere que el anclaje ortodóncico aparece definido en la literatura en 1923 por Louis Ottofy como “la base contra la cual la fuerza ortodóncica o la reacción de la fuerza ortodóncica es aplicada” y posteriormente Daskalogiannakis lo definió como “la resistencia al movimiento dental indeseado”<sup>1</sup>. También se ha definido como la cantidad de movimiento permitido de la unidad de reacción o como el grado y naturaleza de resistencia al desplazamiento ofrecido por una estructura anatómica cuando se usa con el propósito de realizar movimiento dental<sup>2</sup>.

En los inicios de la ortodoncia se utilizaron los dientes para conseguir el control del anclaje, pero se demostraron restricciones<sup>1</sup>. En un intento por superar estas limitaciones se buscaron formas alternativas de anclaje como las bomperetas, pantallas vestibulares, tracciones extraorales, barras transpalatinas y arcos linguales.

Otros tipos de sistemas de anclaje tradicional utilizaron elementos extraorales como: arcos extraorales o aparatos intraorales como el botón de Nance, pero necesitan de la cooperación del paciente o pueden no ser considerados siempre, anclajes estables<sup>2</sup>. Aunque se había conseguido mejorar el control del anclaje, no existía un control completo de la zona de reacción.

Para no depender más de la colaboración del paciente, diferentes aparatos y técnicas han sido introducidos como una alternativa en el anclaje esquelético: implantes dentales convencionales, implantes especiales intraorales, onplants, alambres en el cigoma, dientes anquilosados intencionalmente y mini implantes<sup>3</sup>.

El uso de mini-implantes como sistema de anclaje absoluto permite anular los movimientos secundarios<sup>4</sup>. Los mini implantes han revolucionado los tratamientos de ortodoncia, ya que con ellos se puede realizar el anclaje sin tocar los dientes posteriores para poder mover los dientes anteriores y son removidos una vez que termina su función<sup>5</sup>.

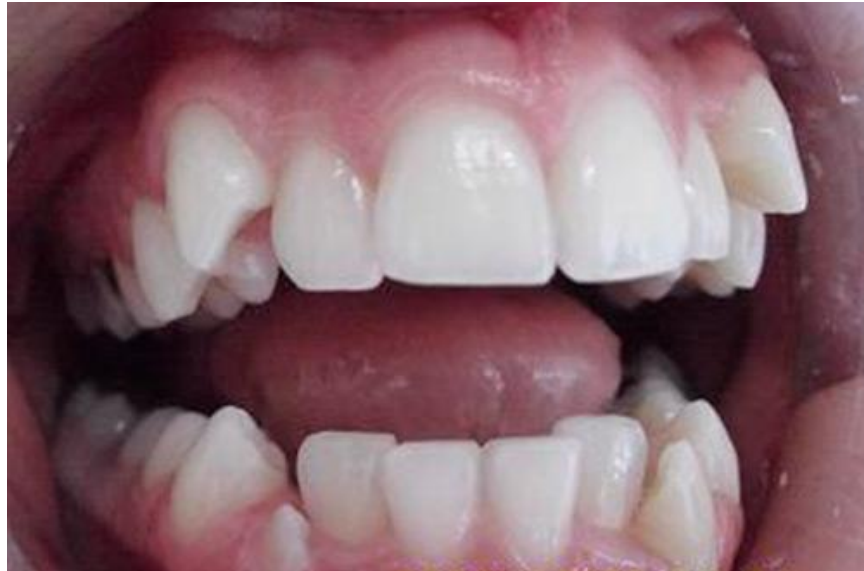El mini implante es una técnica novedosa aplicada en ortodoncia, aunque en Cuba se ha utilizado poco<sup>6</sup>. Se presenta la primera experiencia en la provincia de Sancti Spíritus de la utilización de los mini implantes, con el objetivo de ilustrar el resultado positivo que se obtuvo en un paciente con requerimiento de anclaje asimétrico y motivar su generalización. Con anterioridad a esta presentación se realizó la solicitud de conformidad con la publicación de los resultados del tratamiento al paciente y su papá, los cuales dieron su consentimiento de forma escrita.

## PRESENTACIÓN DE CASO

Datos generales: paciente masculino, 13 años, raza blanca, que acude a consulta con apiñamiento superior e inferior y caninos ectópicos.

Historia de la enfermedad actual: paciente que comenzó con la maloclusión al inicio de la dentición permanente y sin tratamiento de ortodoncia anterior.

Datos positivos al examen físico: perfil recto y buen balance neuromuscular. En ambos maxilares presenta dentición permanente de segundo molar izquierdo a segundo molar derecho, apiñamiento anterior, caninos en vestíbulo egresión, linguoversión y rotación de incisivos laterales. Caries extensa de primer molar superior derecho con muerte pulpar y pulpotomía realizada en primer molar inferior derecho. (Fig 1)

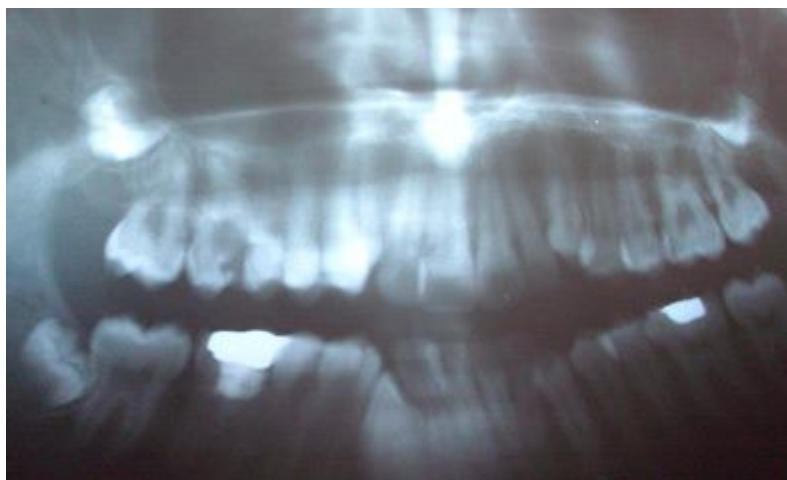


Características clínicas del paciente

Relación molar bilateral de neutroclusión, relación de caninos de distocclusión, resalte incisivo de 3 mm y sobrepase incisivo de 4,3 mm (2/3 de corona). La línea media inferior desviada 4 milímetros a la izquierda. Guía canina inexistente.

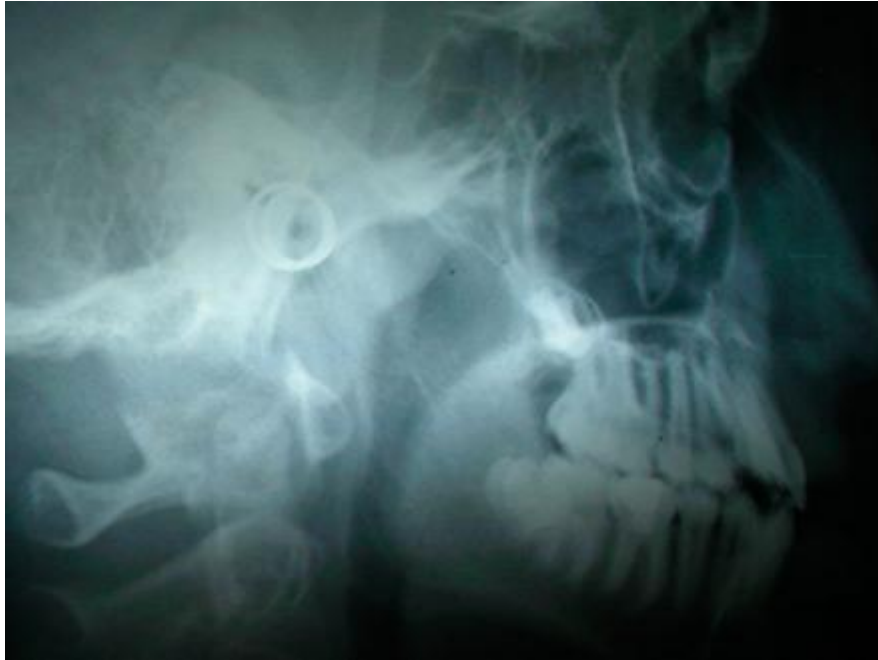#### Estudios complementarios

Examen radiográfico: en la radiografía panorámica se observa caries extensa con pérdida del tejido dentario de la corona del primer molar superior derecho y la imagen correspondiente a una pulpotomía realizada en el inferior (Fig 2).



Radiografía panorámica

En la telerradiografía (Fig 3) se corroboran buenas relaciones intermaxilares, dientes anteriores en correcta posición y alineación.



Telerradiografía lateral


Análisis de los modelos de yeso: ligero micrognatismo transversal del maxilar. Macrodoncia superior e inferior. Discrepancia hueso diente superior e inferior negativa elevada.

#### Tratamiento

Extracción de primeros molares superior e inferior derechos y primeros premolares superior e inferior izquierdos. Distalizar segundo y primer premolares superiores e inferiores derechos. Distogresión de caninos superiores e inferiores y alinear arcadas. Ajuste oclusal y contención

#### Técnica: synergy

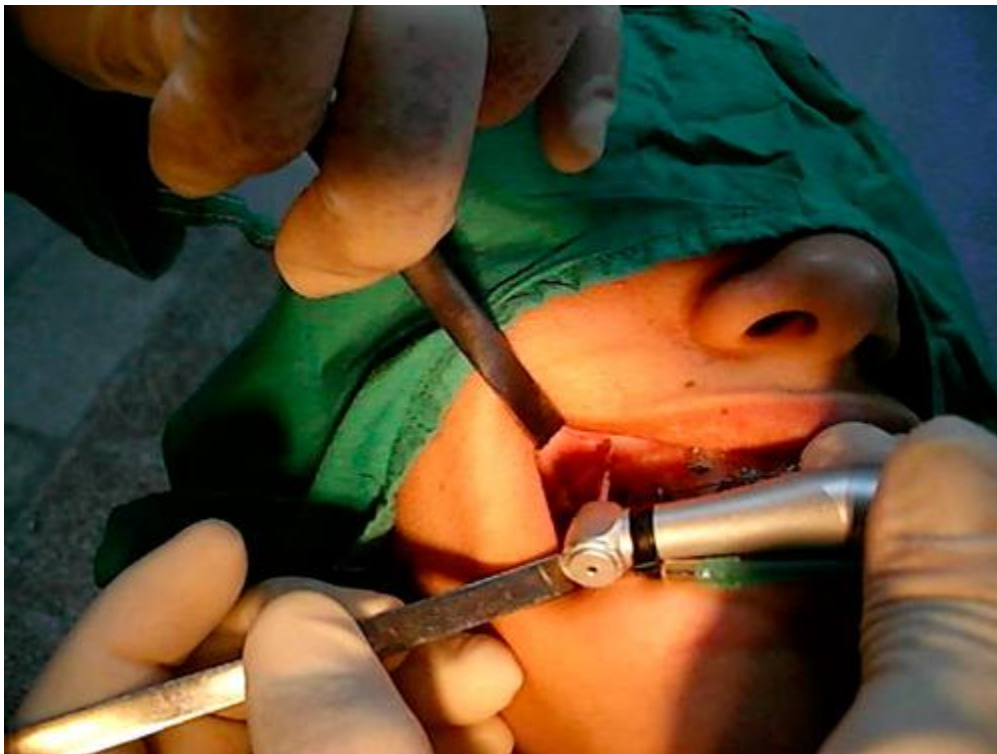Anclaje: por el valor de la discrepancia hueso diente y la necesidad de extracción de los primeros molares derechos superior e inferior se requiere de un anclaje máximo asimétrico. Los medios de anclaje tradicionales no permiten satisfacer este requerimiento por lo que se decide utilizar los mini implantes (Fig 4).



Mini implantes

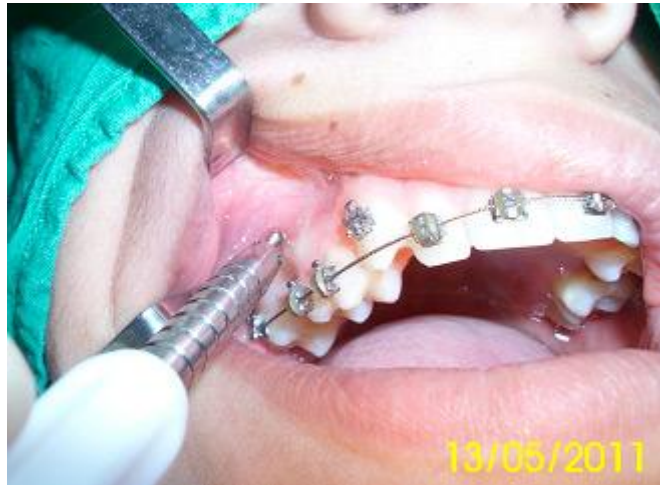Por su novedad, se describe la técnica de colocación:

- Determinación de la zona de implante, previo estudio radiográfico. Vestibular del hueso alveolar en mesial de 17 y 47, entre 25 y 26 y entre 35 y 36.
- Asepsia y antisepsia.
- Anestesia local por método convencional.
- Fresado del hueso cortical a 40 grados de angulación con fresa quirúrgica en contra ángulo estándar de baja revolución y abundante irrigación con solución fisiológica (Fig 5).



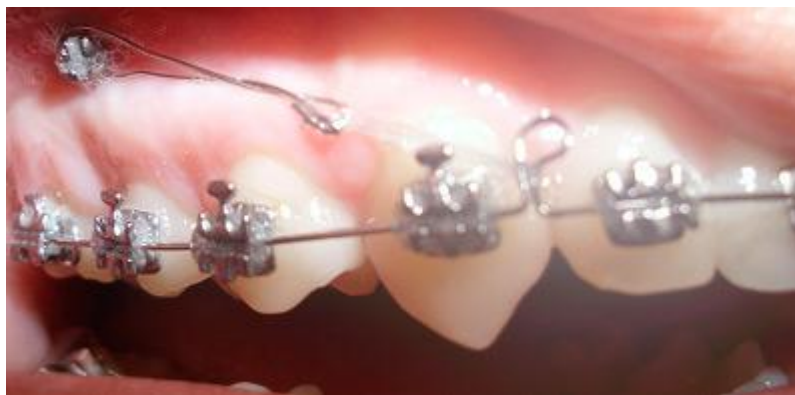Fresado del hueso cortical

- Inserción manual (enroscado con porta implante) (Fig 6) y registro en la historia clínica del sentido de las vueltas.



Inserción manual del mini implante

Evolución: se comenzó la aplicación de la fuerza al mes de colocar los mini implantes con el uso de retroligaduras activas (expansión del elastómero hasta el doble de su diámetro y cambio cada 21 días) hasta culminar los movimientos en masa de los dientes (Fig 7). Durante este período no existió dolor, inflamación u otra lesión en la zona peri implantaria.

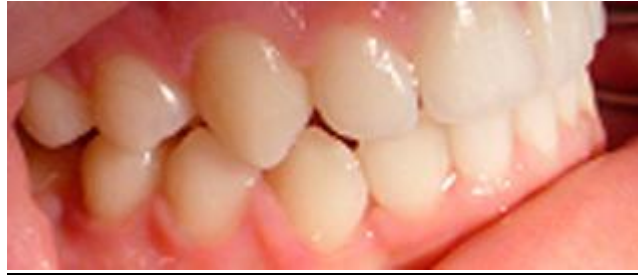

Aplicación de fuerza desde el mini implante

Se retiraron los mini implantes de forma manual y culminaron los pequeños movimientos de versión hasta nivelar las arcadas y funcionalizar la oclusión.

Se logró eliminar la discrepancia hueso diente negativa inicial y sus manifestaciones (apiñamiento, gresiones, versiones y rotaciones). Se alcanzó relación de caninos de neutroclusión, alineación de las arcadas dentarias (Fig 8) y guías caninas funcionales.





Etapa de contención de los resultados

Una vez culminada la etapa activa de movimiento, comenzó la etapa de contención con aparato removible tipo Hawley en el maxilar superior y arco de contención cementado de lingual de canino a canino en el maxilar inferior.

## DISCUSIÓN

Tradicionalmente los pacientes con buenas relaciones intermaxilares, balance neuromuscular, dentición permanente y relaciones de neutroclusión de molares, para eliminar la discrepancia hueso diente negativa elevada, necesitan la extracción de unidades dentarias. Por lo general se extraen los primeros premolares y se utilizan los dientes posteriores como anclaje para alinear el sector anterior con el auxilio de aparatos como los arcos extraorales o aparatos intraorales como el botón de Nance y el arco lingual. Estos aparatos necesitan de la cooperación del paciente y pueden no ser considerados siempre, anclajes estables<sup>2</sup>. Además para lograr una reacción equilibrada a las fuerzas se construyen brazos simétricos para ambos lados de los maxilares.

Los mini implantes se utilizan en pacientes con requerimiento de anclaje máximo, en los que no es posible emplear un anclaje convencional, en casos en los que las fuerzas generadas (principio de acción y reacción) pueden producir efectos adversos y en pacientes que precisan movimientos asimétricos de los dientes en diferentes planos del espacio<sup>7,8</sup>. La zona más segura para la inserción de los mini implantes es la cara vestibular del proceso alveolar<sup>7,9</sup>. La elección del diámetro del mini implante y la superficie en contacto con la cortical pueden determinar la estabilidad del mismos<sup>10</sup>.

## CONCLUSIONES

Los mini implantes permitieron el anclaje máximo asimétrico para lograr una oclusión funcional y estética en el paciente tratado.

## BIBLIOGRAFÍA

- 1- Arismendi JA, Ocampo A, Zandra M, González C, Francisco J. Miniimplantes como anclaje en ortodoncia. Rev Fac Odontol Univ Antioq [Internet]. 2006 [citado 2012 Dic 1]; 18(1). Disponible en: <http://aprendeenlinea.udea.edu.co/revistas/index.php/odont/article/viewFile/2777/2869>
- 2- Block MS, Hoffman D. A new device for absolute anchorage for orthodontics. Am J Orthod Dentofacial Orthop [Internet]. 1995 Mar [citado 2012 Dic 1]; 107(3):251-8. Available from: <http://preview.ncbi.nlm.nih.gov/pubmed?term=A%20new%20device%20for%20absolute%20anchorage%20for%20orthodontics.%20Am%20J%20Orthod%20Dentofacial%20Orthop.%201995>
- 3- Ritto A. Micro Implants in Orthodontics. Int J Orthod Milwaukee [Internet]. 2004 [citado 2012 Dic 1]; 15(3):22-4. Available from: <http://preview.ncbi.nlm.nih.gov/pubmed?term=Micro%20Implants%20in%20Orthodontics.%20Int%20J%20Orthod%20Milwaukee.%202004>

- 4- Park H, Kwon O, Sung J. Micro-implant anchorage for forced eruption of impacted canines. *J Clin Orthod* [Internet]. 2004 May [citado 2012 Dic 1]; 38(5):297-302. Available from: <http://preview.ncbi.nlm.nih.gov/pubmed?term=Micro-implant%20anchorage%20for%20forced%20eruption%20of%20impacted%20canines.%20J%20Clin%20Orthod.%202004>
- 5- Ren Y. Mini-implants for direct or indirect orthodontic anchorage. *Evid Based Dent* [Internet]. 2009 [citado 2012 Dic 1]; 10(4):113. Available from: <http://www.nature.com/ebd/journal/v10/n4/full/6400687a.html>
- 6- Pérez García LM, Garmas Castillo Y. Mini implantes, una opción para el anclaje en Ortodoncia. *Gac méd espirit* [Internet]. 2011 [citado 2012 Dic 1]; 13(3). Disponible en: [http://bvs.sld.cu/revistas/gme/pub/vol.13.%283%29\\_17/p17.html](http://bvs.sld.cu/revistas/gme/pub/vol.13.%283%29_17/p17.html)
- 7- Arismendi E, Ocampo ZM, Morales M, González FJ, Jaramillo PM, Sánchez A. Evaluación de la estabilidad de los mini implantes como anclaje óseo para intrusión de molares superiores. *Rev Fac Odontol Univ Antioq* [Internet]. 2007 [citado 2012 Dic 1]; 19(1):60-74. Disponible en: <http://aprendeenlinea.udea.edu.co/revistas/index.php/odont/article/viewFile/2435/1983>
- 8- Melsen B. Mini-implants: Where are we?. *J Clin Orthod* [Internet]. 2005 Sep [citado 2012 Dic 1]; 39(9):539-47. Available from: <http://www.ncbi.nlm.nih.gov/pubmed/16244412>
- 9- Kim SH, Yoon HG, Choi YS, Hwang EH, Kook YA, Nelson G. Evaluation of interdental space of the maxillary posterior area for orthodontic mini-implants with cone-beam computed tomography. *Am J Orthod Dentofacial* [Internet]. 2009 May [citado 2013 Dic 1]; 135(5):635-41. Available from: <http://www.ncbi.nlm.nih.gov/pubmed/19409346>
- 10- Hong C, Lee H, Webster R, Kwak J, Wu BM, Moon W. Stability comparison between commercially available mini-implants and a novel design: Part 1. *Angle Orthod* [Internet]. 2011 Jul [citado 2012 Dic 1]; 81(4):692-99. Available from: <http://www.angle.org/doi/full/10.2319/092410-556.1>

Recibido: 24/05/2013

Aprobado: 15/07/2013